

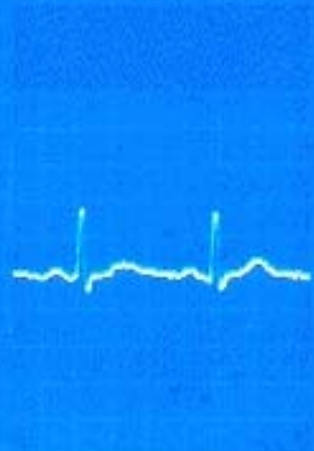
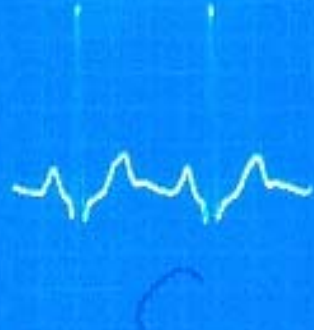А., 59 лет. ЭКГ во время спонтанного приступа стенокардии

Спонтанный приступ стенокардии:
мониторирование ЭКГ

А., 59 лет

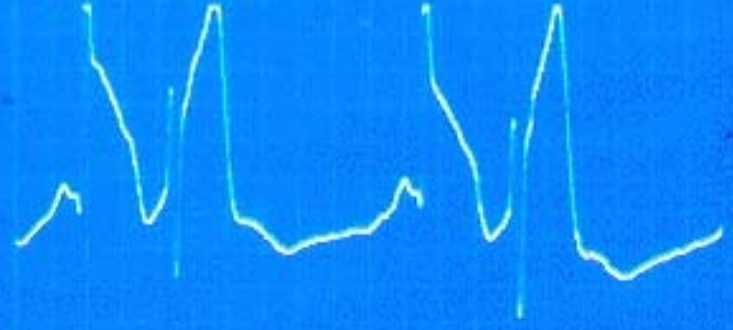
TIME #09:52.5 BOT

CM₅ (V₅)

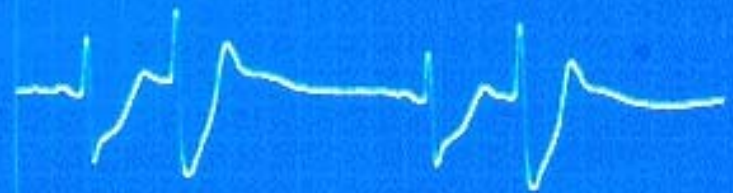

исходно

TIME #10:14.8 BOTH CAL X1 TAPE REF



OXFORD MEDICAL SYSTEMS

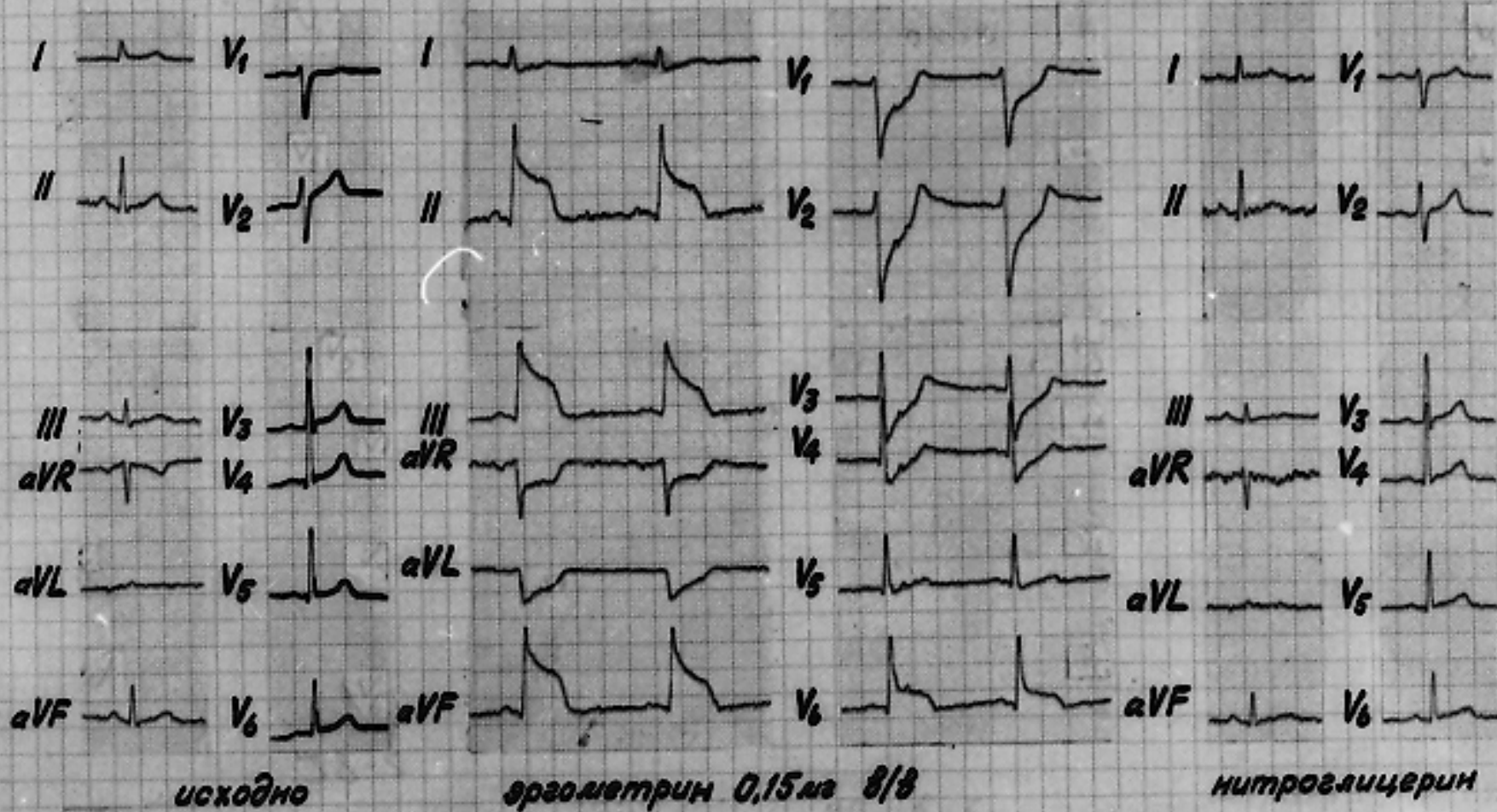


приступ стенокардии

А., 59 лет. ЭКГ до и во время введения эргометрина, и после применения нитроглицерина

Спазм правой коронарной артерии : ЭКГ

А., 59 лет



А., 59 лет.

Результат внутривенного введения эргометрина

